

## PRIKAZ MUŠKOG DETETA UZRASTA 17 GODINA SA TUMOROM BRONHA (KARCINOID)

### CASE REPORT OF A 17-YEAR-OLD MALE WITH BRONCHIAL TUMOR (CARCINOID)

Olivera Čalović, Marija Sredojević, Marija Radović

KBC „Dr Dragiša Mišović“ Bolnica za dečje plućne bolesti i tuberkulozu, Beograd, Srbija

ORCID iD: Olivera Čalović  
Marija Sredojević  
Marija Radović

<https://orcid.org/0009-0003-7844-1455>

<https://orcid.org/0009-0000-2736-4574>

<https://orcid.org/0009-0008-9068-5117>

#### Sažetak

**Uvod:** Incidenca plućnih karcinoida je u porastu u poslednjim decenijama. Iako se najčešće dijagnostikuju u odraslom uzrastu, mogu se javiti i kod dece. Detekcija se često vrši rendgenskim snimanjem pluća, a dijagnoza se potvrđuje CT-om, bronhoskopijom i histopatološkom analizom. Hirurgija je primarna terapija, a pre nego što dođe do metastaza, operacija je obično kurativna. Prognoza zavisi od tipa tumora, stadijuma bolesti i prisustva metastaza.

**Prikaz slučaja:** Adolescent uzrasta 17 godina je primarno hospitalizovan zbog pneumonije. Na primenjenu terapiju je došlo do poboljšanja opšteg stanja i radiografske regresije. Mesec dana kasnije, simptomi su se vratili uz progresiju promena. CT grudnog koša i bronhoskopija otkrili su masu koja potpuno okludira lumen levog glavnog bronha. Histološkom analizom potvrđen je karcinoid i izvršena je lobektomija gornjeg levog plućnog režnja.

**Zaključak:** Karcinoidi pluća predstavljaju izazov u kliničkoj praksi zbog nespecifičnog kliničkog toka. Naš prikaz slučaja naglašava značaj sveobuhvatne dijagnostike i pravovremenog otkrivanja tumora u ranoj fazi, što je ključno za bolju prognozu.

**Ključne reči:** karcinoid, dispneja, kašalj, adolescent, pneumonija, neuroendokrini tumor, pedijatrijska onkologija

#### Summary

**Introduction:** The incidence of pulmonary carcinoids has increased in recent decades. Although most commonly diagnosed in adults, pulmonary carcinoids can also occur in children. Detection typically occurs through chest X-ray, with diagnosis confirmed by CT, bronchoscopy, and histopathological analysis. Surgery is the primary treatment, and before metastasis occurs, it is generally curative. Prognosis depends on the tumor type, disease stage, and presence of metastasis.

**Case outline:** A 17-year-old adolescent was hospitalized for pneumonia. Following treatment, clinical improvement was observed, and a follow-up radiography showed regression of the changes. One month after discharge, the patient returned with progression of symptoms, leading to second hospitalization. Chest CT scan and bronchoscopy revealed a mass completely occluding the left main bronchus. Histological analysis of the biopsy confirmed a carcinoid tumor and left upper lobectomy was performed.

**Conclusion:** Pulmonary carcinoid tumors present a challenge in clinical practice due to their nonspecific clinical course. Our case emphasizes the importance of a comprehensive diagnostic approach and early detection of the tumor, which is crucial for better prognosis.

**Keywords:** carcinoid, dyspnea, cough, adolescent, pneumonia, neuroendocrine tumor, pediatric oncology

#### UVOD

Neuroendokrini tumori (NET) predstavljaju heterogenu grupu neoplazmi koje potiču iz neuroendokrinih ćelija. Karcinoidni tumori, kao jedna od podvrsta neuroendokrinih tumora, mogu se razviti u različitim organima, uključujući gastrointestinalni trakt, pluća, kao i simpatičke i parasimpatičke ganglije (1). Pluća su drugo najčešće mesto pojave karcinoidnih tumora, čineći približno 25% slučajeva, dok je gastrointestinalni trakt najčešće zahvaćen sa učestalošću od oko 68% (2,3). Smatra se da enterohromafinske ćelije, prisutne u plućima, predstavljaju glavni izvor razvoja neuroendokrinih tumora pluća. Ove ćelije se, osim u plućima, nalaze i u drugim tkivima, uključujući pankreas, tanko crevo, timus, kožu i štitnu žlezdu, što objašnjava mogućnost razvoja NET-a u različitim delovima tela (4).

Prema klasifikaciji Svetske zdravstvene organizacije (SZO) iz 2021. godine, bronhijalni karcinoidni tumori obuhvataju četiri kategorije: tipični karcinoid (TC), atipični karcinoid (AC), karcinom velikih ćelija neuroendokrino tipa (LCNEC) i mali ćelijski karcinom pluća (SCLC). Tipični karcinoidi su tumori niskog stepena malignosti, karakteriše ih spori rast, dok su atipični karcinoidi srednjeg stepena malignosti, sa bržim rastom i većim potencijalom za metastaziranje. Nasuprot tome, LCNEC i SCLC

su visoko maligni tumori sa agresivnim kliničkim tokom (5). Tipični karcinoidni tumori pluća javljaju se približno četiri puta češće od atipičnih karcinoida (3). Ranije su se plućni karcinoidi smatrali relativno benignim tumorima, pa su pacijenti često praćeni radiografijom grudnog koša tokom nekoliko godina. Ipak, sada se zna da i tipični i atipični karcinoidi mogu imati maligni potencijal, uključujući sposobnost metastaziranja, koja se može javiti čak i decenijama nakon operacije (1). Metastatska bolest se registruje kod 5–20% pacijenata sa tipičnim karcinoidima i kod čak 70% pacijenata sa atipičnim karcinoidima. Metastaze se najčešće nalaze u regionalnim limfnim čvorovima, ali se mogu javiti i udaljene metastaze u jetri, kostima, mozgu, potkožnom tkivu, mlečnim žlezdama, očima i nadbubrežnim žlezdama (1). Klasifikacija tipičnih i atipičnih karcinoidnih tumora pluća zasniva se na mitotskom indeksu i prisustvu nekroze. Tipični karcinoidi imaju manje od dve mitoze na 2 mm<sup>2</sup> tkiva, dok atipični karcinoidi pokazuju između dve i 10 mitozu na 2 mm<sup>2</sup> uz prisustvo nekroze (5). Iako ne postoji specifičan sistem klasifikacije stadijuma za ove tumore, sistem TNM klasifikacije, prvobitno razvijen za nemikrocelularni karcinom pluća, koristi se i za bronhopulmonalne karcinoide (2). Tipični karcinoidi se češće dijagnostikuju u ranim stadijumima bolesti u poređenju sa atipičnim karcinoidima (4).

Incidenca plućnih karcinoida značajno je porasla tokom poslednjih nekoliko decenija (1). Plućni neuroendokrini tumori predstavljaju retke maligne epitelne neoplazme, čineći manje od 1–2% svih karcinoma pluća (2). Unutar ove grupe, tipični karcinoidi čine približno 2%, dok atipični karcinoidi čine 0,2% svih plućnih tumora. Poređenja radi, adenokarcinomi čine oko 40%, skvamocelularni karcinomi 30%, a mali ćelijski karcinomi pluća 15% svih dijagnostikovanih karcinoma pluća (1). Prosečna starost pri dijagnozi tipičnih karcinoidnih tumora pluća je 45 godina, što je otprilike deceniju manje u poređenju sa atipičnim karcinoidima (3). Žene i pacijenti bele rase češće su pogođeni u odnosu na muškarce i pacijente crne rase. Iako se plućni karcinoidi najčešće dijagnostikuju u odrasloj dobi, mogu se javiti u svim starosnim grupama, uključujući i decu (1).

Etiologija plućnih karcinoida još uvek nije potpuno razjašnjena. Iako nije utvrđena jasna povezanost između pušenja i razvoja tipičnih karcinoida, pušenje može značajno povećati rizik od razvoja atipičnih karcinoida (6). Povećani rizik od plućnih karcinoida zabeležen je kod pacijenata sa multiplim endokrinim neoplazijama tipa 1 (MEN1), a ovaj poremećaj se javlja kod 5–35% obolelih. Tumori koji se javljaju kod pacijenata sa MEN1 obično su mali, multifokalni, locirani periferno u plućima, a često imaju tendenciju da se ponovo razvijaju (1).

Većina karcinoidnih tumora pluća otkriva se slučajno, tokom rutinskih rendgenskih snimanja grudnog koša ili kompjuterske tomografije (4). Dok su periferni karcinoidi asimptomatski, centralni, bronhijalni karcinoidi često izazivaju simptome opstrukcije disajnih puteva (7). Ovi tumori se obično sporo razvijaju, naročito oni koji ne luče hormone, te se najčešće dijagnostikuju kada dostignu dovoljno veliku veličinu da izazovu simptome opstrukcije disajnog puta (2). Tumori locirani u centralnim delovima pluća najčešće uzrokuju opstruktivne simptome sa poststenotičnom supuracijom, dok periferni oblici mogu biti bez simptoma. Pacijenti se obično javljaju sa simptomima i znacima kao što su bolovi u grudima, dispneja, kašalj ili zviždanje pri disanju (5). Zbog hipervaskularnosti ovih tumora, može doći i do hemoptizija (4,6). Takođe, česta pojava su ponavljajuće pneumonije, atelektaze (7) i perzistentni infiltrati u plućima. U nekim slučajevima, bronhijalni karcinoidi mogu izazvati i Kušingov sindrom. Hormonalna hipersekrecija povezana sa karcinoidnim tumorima je ređa i zavisi od vrste hormona, pri čemu se mogu javiti karcinoidni sindrom (<5%), Kušingov sindrom (<2%) ili akromegalija (5).

Kašnjenje u postavljanju dijagnoze, koje ponekad može trajati i nekoliko godina, često se javlja zbog pogrešne dijagnoze astme. Iako plućni karcinoidi mogu lučiti različite hormone, endokrini simptomi su relativno retki (1). Kontrastna kompjuterska tomografija (CT) grudnog koša je najčešće korišćeni dijagnostički alat za procenu veličine, lokalizacije tumora i limfadenopatije u dijagnozi bronhijalnih karcinoida. Nažalost, ne postoje specifični tumorski markeri koji bi mogli pouzdano otkriti bronhijalne karcinoide. Serumski hromogranin A (CgA) povezan je sa neuroendokrinim tumorima, međutim, povišeni nivoi su češći kod pacijenata sa gastrointestinalnim karcinoidima nego kod onih sa bronhijalnim, te se serumski i urinarni markeri ne preporučuju za rutinsku primenu (4). Karcinoidni sindrom, koji se manifestuje naletima crvenila, dijarejom, astmom i valvularnim bolestima desnog srca, obično se javlja tek kada su prisutne metastaze u jetri i javlja se kod 2–12% pacijenata sa plućnim karcinoidima. Niska učestalost ovog sindroma može se objasniti visokom koncentracijom monoamin-

oksidaze u plućnom sistemu, koja metabolizuje serotonin, kao i retkom pojavom udaljenih metastaza kod pacijenata sa plućnim karcinoidima. Oko 2–6% pacijenata sa plućnim karcinoidima pati od ekotopičnog Kušingovog sindroma zbog lučenja faktora za oslobađanje kortikotropina ili adrenokortikotropnog hormona (ACTH), dok je produkcija hormona za oslobađanje hormona rasta, što dovodi do akromegalije, veoma retka (1).

Oko 80% karcinoida pluća se nalazi u centralnim disajnim putevima, dok preostalih 20% ima perifernu lokalizaciju (6). Dijagnoza se obično potvrđuje bronhoskopskom biopsijom (4). Na bronhoskopiji se ovi tumori često prikazuju kao polipoidni, visokovaskularizovani intrabronhijalni tumori koji mogu infiltrirati okolni plućni parenhim, dok periferni karcinoidi nisu dostupni za bronhoskopsko ispitivanje. Atipični karcinoidi su češće periferni, dok se tipični karcinoidi mogu naći i u drugim delovima pluća (1).

Tumor se može detektovati rendgenskim snimanjem pluća kod više od 60% pacijenata. Kompjuterizovana tomografija ima veću senzitivnost i preporučuje se za detaljno snimanje, dok se pozitronskom emisijom tomografijom (PET) mogu detektovati somatostatinski receptori i pratiti preoperativni, i postoperativni tok (1).

Diferencijalne dijagnoze uključuju hamartome, metastaze (lobularnih tumora dojke, paraganglioma i glomangioma) i druge plućne neoplazme (1,6). Klinički je izuzetno važno razlikovati atipični karcinoid od malih ćelijskih karcinoma, s obzirom na različite terapijske pristupe, koji uključuju hiruriju za karcinoid, dok je hemioradioterapija standard za lečenje malih ćelijskih karcinoma (1).

Većina pacijenata sa plućnim karcinoidima dijagnostikuje se pre nego što se razviju udaljene metastaze, a hirurški zahvat je obično kurativan u ovim slučajevima. Kod pacijenata sa udaljenim metastazama, lečenje je složenije. Predložena je strategija praćenja bez intervencije kod pacijenata bez simptoma sa niskim proliferativnim indeksom. Moguće opcije lečenja variraju u zavisnosti od ekspresije somatostatinskih receptora, stope proliferacije, funkcije koštane srži i bubrega, kao i opšteg zdravstvenog stanja pacijenta. Među tim opcijama su: analozi somatostatina, koji su preporučeni za pacijente sa pozitivnim somatostatinskim receptorima i sporijom progresijom bolesti, jer stabilizuju progresiju u do 77% slučajeva. Hemioterapija je ograničeno efikasna kod plućnih karcinoida. Terapija radionuklidima sa <sup>177</sup>Lu-DOTA-oktreotatom, predstavlja komplementarnu opciju za pacijente sa nepotpunom resekcijom ili neoperabilnim tumorima, naročito u prisustvu visoke ekspresije somatostatinskih receptora. Imunoterapija, ciljana terapija uključujući inhibitore mTOR, adjuvantno lečenje i simptomatsko lečenje takođe se koriste u određenim slučajevima (1).

Kompletna hirurška resekcija je terapija izbora za pacijente sa ranim stadijumima bronhijalnog karcinoida i obično je kurativna. Postoji mnoštvo hirurških tehnika koje se biraju u zavisnosti od veličine i lokacije svakog tumora. Za male periferno locirane tumore, plućni parenhim se može očuvati primenom "sleeve" resekcije. Prednost ove resekcije je vrlo niska stopa morbiditeta i mortaliteta, uz očuvanje veće plućne funkcije. Lobektomija je često preferirani pristup kod većih tumora, bez obzira na stepen malignosti, naročito ako su proksimalno locirani. Hirurška resekcija sa uzorkovanjem mediastinalnih limfnih čvorova je metod izbora u lečenju pacijenata sa karcinoidnim tumorima pluća niskog ili srednjeg stepena malignosti (3). Uzimanje uzoraka mediastinalnih limfnih čvo-

rova indikovano je tokom operacije, jer 5–20% tipičnih karcinoidnih tumora pluća i 30–70% atipičnih karcinoidnih tumora metastazira u regionalne limfne čvorove (3). Sublobarna resekcija može smanjiti perioperativni morbiditet i očuvati funkciju pluća u poređenju sa lobektomijom, što ovu metodu čini pogodnom za tipične karcinoide. Međutim, kod atipičnih karcinoida često je neophodna limfadenektomija zbog agresivnijeg ponašanja. Endobronhijalna laserska terapija koristi se kao palijativna opcija za intraluminalne tumore. Krioterapija može biti dodatna terapija u kombinaciji sa endobronhijalnom laserskom resekcijom (4). Prilikom odabira hirurške procedure, potrebno je uzeti u obzir tip tumora (tipični/atipični), prisustvo metastaza u limfnim čvorovima i okolne tumorlete, kao i starost i plućnu funkciju pacijenta. Za razliku od karcinoma pluća, karcinoidi ne zahtevaju široke resekcione margine (1).

Danas se većina operacija plućnih karcinoida izvodi video-asistiranom torakoskopskom hirurgijom (VATS), koja omogućava bolji kvalitet života i očuvanje funkcije pluća i ramena u poređenju sa otvorenom hirurgijom (1).

Nepovoljni prognostički faktori za bronhijalne karcinoide uključuju atipičnu histološku sliku, prisustvo metastaza u limfnim čvorovima, uznapredovali stadijum bolesti i prisustvo tumorleta. Jedno istraživanje je takođe pokazalo da pacijenti sa perzistentnim Kušingovim sindromom nakon lečenja imaju lošiju prognozu. Plućni karcinoidi mogu kasno recidivirati, čak i nekoliko decenija nakon primarne hirurgije, zbog čega je neophodno dugoročno praćenje pacijenata. Neki autori preporučuju doživotno praćenje (1).

Radiološko praćenje obuhvata CT snimanje grudnog koša i MRI abdomena. PET skener može biti koristan kod pacijenata sa tumorima koji imaju pozitivne somatostatinske receptore, naročito u slučaju nejasnih radioloških nalaza. Bronhoskopija se može ponavljati kod određenih pacijenata, u zavisnosti od kliničke situacije. Učestalost radioloških pregleda treba da se prilagodi individualnim potrebama svakog pacijenta. Posebnu pažnju treba posvetiti pacijentima sa visokim proliferativnim indeksom, metastazama u limfnim čvorovima i atipičnim karcinoidima. Kod pacijenata sa radikalno reseciranim tipičnim karcinoidima i negativnim limfnim čvorovima, rizik od recidiva je izuzetno nizak (oko 2%), te se u ovoj grupi može razmotriti smanjenje učestalosti praćenja (1).

Nakon resekcije tipičnih karcinoidnih tumora pluća, petogodišnje preživljavanje je 87–100%, a desetogodišnje 82–87%. Za atipične karcinoide ove stope iznose 30–95% za pet godina, a 35–56% za deset godina (3).

Endobronhalni tumori kod dece su retki, ali se u poslednje vreme beleži porast u njihovom prepoznavanju. U nastavku prikazujemo slučaj adolescenta sa intraluminalnom opstrukcijom bronha, koji je hospitalno lečen u našoj ustanovi u aprilu 2024. godine, a kod koga je utvrđeno prisustvo tumora u bronhu (neuroendokrini tumor – karcinoid).

## PRIKAZ SLUČAJA

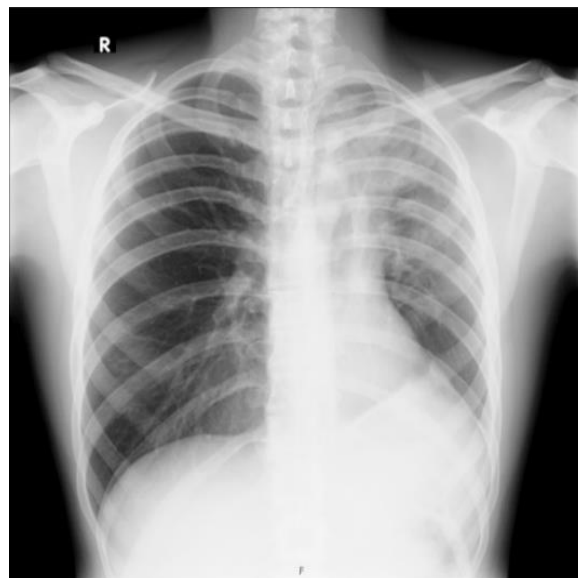Adolescent uzrasta 17 godina upućen je iz nadležnog doma zdravlja u našu ustanovu zbog ponavljanih epizoda bronhitisa. Prvu epizodu bronhitisa imao je dva meseca pre prijema, kada je lečen inhalacionim bronhodilatatorima i sistemskim kortikosteroidima. Pre bolesti bio je zdrav, urednog rasta i razvoja, bez ranijih epizoda bronhoopstrukcije.

Pri prijemu u našu ustanovu pacijent se žalio na otežano disanje, škripanje i kašalj koji su trajali poslednjih sedam dana. Takođe, prijavio je smanjenu toleranciju na fizički napor, ali bez

prisustva povišene temperature ili drugih tegoba. Na pregledu je bio dobrog opšteg stanja, subfebrilan, lako dispnoičan, telesne mase 71 kg, BMI 22,2 kg/m<sup>2</sup>. Fizikalnim pregledom nisu uočene uvećane limfne žlezde, dok je auskultatorni nalaz ukazivao na blagu asimetriju u disajnom zvuku, sa oslabljenim disajnim zvukom nad levim plućnim krilom, produženim ekspirijumom, visokotonskim zvižducima i inspirijumskim pukotima.

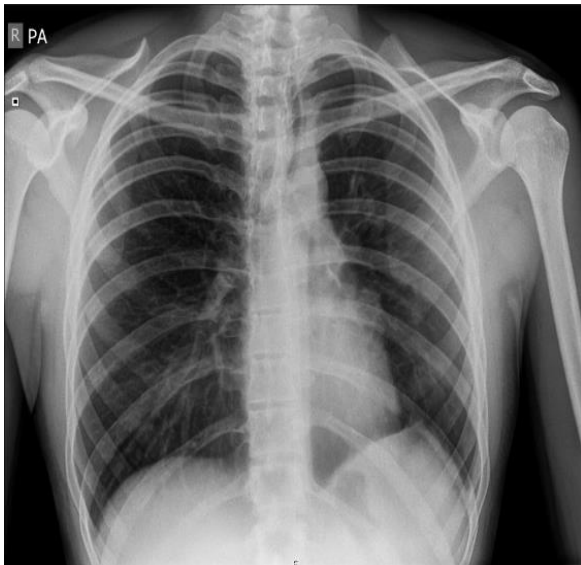Tokom sedmodnevne hospitalizacije učinjena je radiografija pluća koja je pokazala nehomogeno zasenčenje trouglastog oblika u gornjem levom plućnom polju, neoštrih kontura, sa vrhom usmerenim ka hilusu, koje se stapa sa levom hilusnom senkom. Srčana senka bila je privučena ka zasenčenju, dok je leva hemidijafragma bila elevirana (Slika 1). Laboratorijske analize pokazale su sledeće vrednosti: leukociti: 10.9 10<sup>9</sup>/L, eritrociti: 5.61 10<sup>12</sup>/L, hemoglobin: 172 g/L, trombociti: 275 10<sup>9</sup>/L, neutrofilii: 63.2%, limfociti: 25.6%, CRP 2.0 mg/L. Biohemijski parametri bili su u granicama referentnih vrednosti. Ordinirana je parenteralna antibiotska terapija, sistemski kortikosteroidi i inhalacioni bronhodilatatori. Na primenjenu terapiju je došlo do kliničkog poboljšanja i kontrolna radiografija je opisala regresiju prethodno opisanih promena, uz manju šatorastu priraslicu levo (Slika 2). Pacijent je otpušten uz preporuku peroralne terapije cefiksimumom, inhalacije bronhodilatatorima i inhalacione kortikosteroide.

Na kontrolnom pregledu pulmologa deset dana nakon hospitalizacije ispitivanjem funkcije pluća (kriva protokovolumen) utvrđen je poremećaj ventilacije restriktivnog tipa (FVC 69,5%, FVC 3,48 l, FEV1 61,6%, FEV1/FVC 0,88%), a bronhodilatacioni test je bio negativan (Slika 3). U terapiju je uvedena kombinacija dugodelujućeg beta agoniste i inhalacionog kortikosteroida.

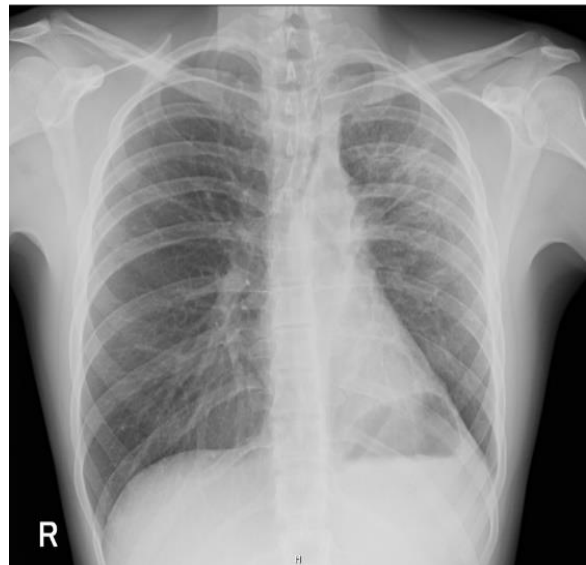


**Slika 1.** Radiografija pluća i srca - U gornjem plućnom polju sa leve strane vidi se nehomogeno zasenčenje trouglastog oblika, neoštre konture sa vrhom prema hilusu koje se stapa sa levom hilusnom senkom. Srčana senka privučena ka opisanom zasenčenju a leva hemidijafragma elevirana. Zaključak: Nalaz odgovara atelektazi sa inflamacijom gornjeg reznja sa leve strane.

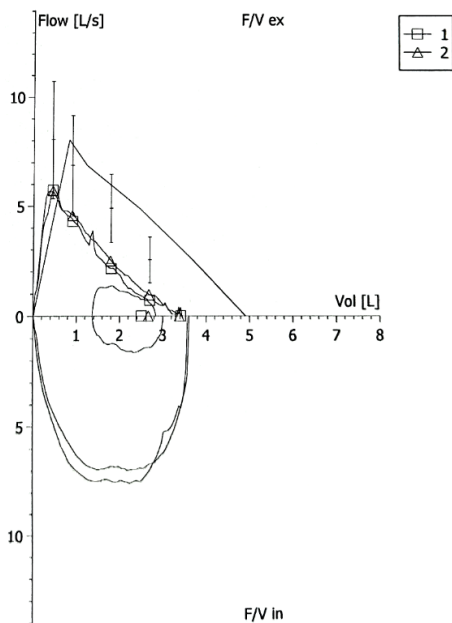
**Figure 1.** Chest X-ray – In the upper left lung, a non-homogeneous triangular opacity with blurred margins is observed, with its apex directed toward the hilum, merging with the left hilar shadow. The cardiac silhouette is shifted toward the opacity, and the left hemidiaphragm is elevated. Conclusion: The findings suggest atelectasis with inflammation of the left upper lobe.



**Slika 2.** Radiografija pluća i srca - U plućima nema znakova konsolidacije. Manja šatorasta pleuralna priraslica levo. Zaključak: Nalaz je u regresiji u komparaciji sa radiografijom.  
**Figure 2.** Chest X-ray – No signs of consolidation in the lungs. A small tent-shaped pleural adhesion is present on the left. Conclusion: Findings indicate regression compared to the previous radiograph.

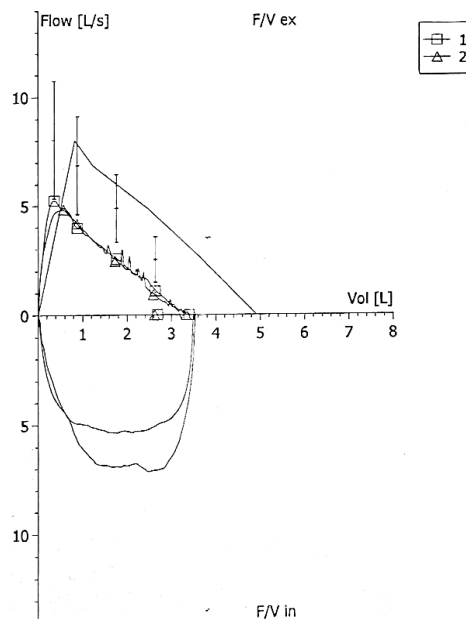


**Slika 4.** Radiografija pluća i srca - U srednjem plućnom polju sa leve strane postoji nehomogeno zasenčenje koje smanjuje transparentiju plućnog parenhima i najpre odgovara početku pneumonične konsolidacije plućnog parenhima. Levo bazalno prisutna adhezija koja "šatorasto" izvlači levu hemidijafragmu. Zaključak: Pneumonia l. sin. susp.  
**Figure 4.** Chest X-ray – In the middle left lung, a non-homogeneous opacity is present, reducing lung parenchyma transparency, most likely indicating early pneumonic consolidation. A basal left adhesion is present, pulling the left hemidiaphragm. Conclusion: Suspected left-sided pneumonia.



**Slika 3.** Spirometrija sa bronhodilatacionim testom  
**Figure 3.** Spirometry with bronchodilator reversibility test

Mesec dana nakon otpusta, pacijent se ponovo javio na pregled zbog kašlja i otežanog disanja. Učinjena je radiografija pluća koja je pokazala progresiju nalaza - nehomogeno zasenčenje u srednjem levom plućnom polju sa adhezijom levo bazalno koja povlači levu hemidijafragmu (Slika 4). Laboratorijske analize su bile u granicama referentnih vrednosti: leukociti  $12.4 \cdot 10^9/L$ , hemoglobin 150 g/L, neutrofilji 80.7%, limfociti 12.6 %, CRP 6.0 mg/L. Ponovljena spirometrija je ponovo pokazala poremećaj restriktivnog tipa (FVC 69,1%, FEV1 66,2%) uz negativan bronhodilatacioni test (Slika 5). Auskultatorni nalaz ukazivao je na ponovnu asimetriju, sa oslabljenim disajnim zvukom levo, inspirijumskim pukotima i zviž-



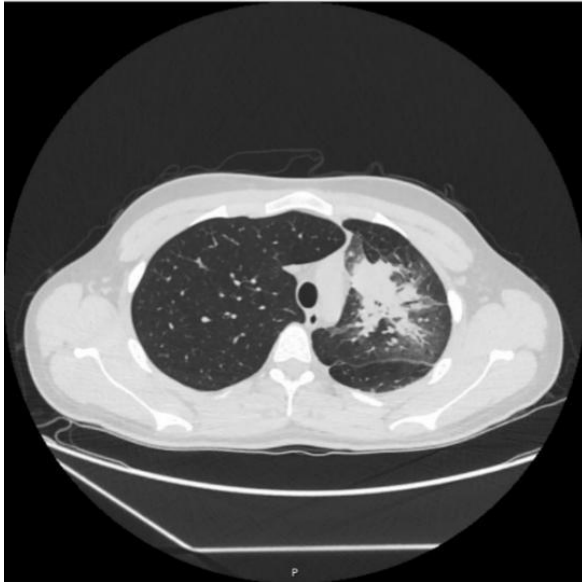
**Slika 5.** Spirometrija sa bronhodilatacionim testom  
**Figure 5.** Spirometry with bronchodilator reversibility test

ducima. Ordinirana je antibiotska terapija, inhalacioni bronhodilatatori i kortikosteroidi i zakazana kontrola za pet dana.

Na kontrolnom pregledu je učinjena kontrolna radiografija pluća koja je pokazala progresiju nalaza u poređenju sa prethodnim pregledom. Pacijent je ponovo hospitalizovan. Na prijemu je bio dobrog opšteg stanja, telesne mase 73 kg. Fizikalni pregled ukazao je na blagu asimetriju disajnog zvuka nad plućima, sa oslabljenim disajnim zvukom levo. Ostali segmenti fizikalnog pregleda bili su uredni.



Tokom hospitalizacije urađene su laboratorijske analize, CT grudnog koša i fleksibilna fiberoptička bronhoskopija. CT je pokazao ovalnu, lobuliranu, nehomogenu promenu dimenzija 17x14 mm u bronhu za levi gornji režanj, koja se postkontrastno opacifikovala. U apikoposteriornom segmentu gornjeg levog plućnog lobusa opisane su konsolidacija i atelektaza, dok su u donjem lobusu nađene zone opacifikacije tipa "mlečno staklo" i bronhiektazije. Pleuralni izliv levo je bio do 9 mm levo, a mediastinalni limfni čvorovi nisu bili uvećani. Indikovana je bronhoskopija (Slika 6).



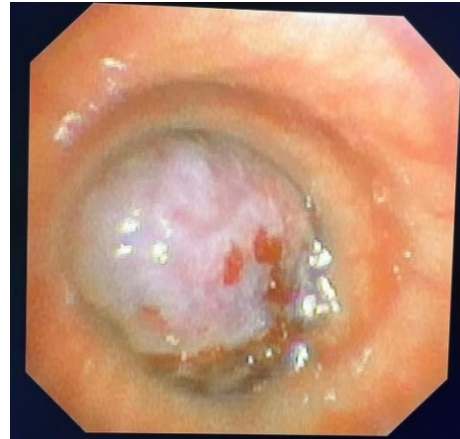**Slika 6.** CT grudnog koša – U bronhu za levi režanj uočava se ovalna, lobulirana, nehomogena, promena ap. dijametra 17x14 mm koja se postkontrastno opacifikuje. U apikoposteriornom segmentu gornjeg levog plućnog lobusa zona koja privlači hilarne strukture kao i interlobarnu fisuru uz smanjen volumen segmenta pluća i najpre odgovara konsolidaciji i atelektazi plućnog parenhima. U anteromedijalnom i posteriornom delu donjeg lobusa levog plućnog krila uočavaju se manje zone opacifikacije po tipu "mlečno stakla" sa brohiektazijama. Pleuralni izliv sa leve strane debljine solja do 9mm.

**Figure 6.** Chest CT – An oval, lobulated, non-homogeneous lesion with an axial diameter of 17x14 mm is observed in the left lobar bronchus, showing post-contrast enhancement. In the apicoposterior segment of the left upper lung lobe, an area is seen pulling hilar structures and the interlobar fissure, with reduced segmental lung volume, most consistent with consolidation and atelectasis. In the anteromedial and posterior parts of the left lower lobe, small ground-glass opacity areas with bronchiectasis are noted. A left-sided pleural effusion up to 9 mm is present.

Bronhoskopskim pregledom u lumenu levog glavnog bronha otkrivena je loptasta masa glatke, delimično nekrotične površine, plavičaste boje, koja je potpuno okludirala lumen. Urađene su tri biopsije tumorske mase za histološku analizu. Endoskopski nalaz: tumor levog glavnog bronha (Slika 7). Biopsijom je dobijen materijal za histološku analizu, koja je potvrdila karcinoidni tumor. Pacijent je upućen torakalnom hirurgu i učinjena je lobektomija gornjeg levog plućnog režnja. Postoperativni oporavak protekao je uredno. Dodatna terapija nije indikovana.

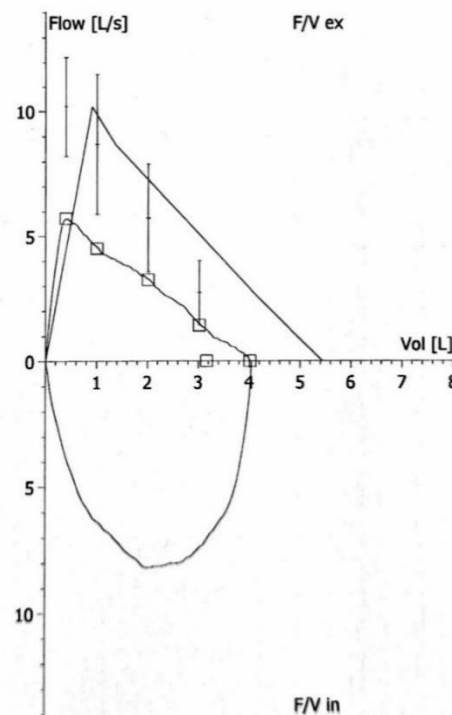
Tri meseca nakon lobektomije pacijent se javio na kontrolni pregled pulmologa. Pacijent je bez tegoba. Auskultatorni nalaz na plućima je bio uredan. Kontrolna spirometrija ukazala je na restriktivni tip poremećaja (FEV1 69%, FVC 73,8%,

FVC 3,7l), bez znakova intratorakalne opstrukcije, uz porast vitalnog kapaciteta pluća za 0,2l i pored učinjene lobektomije (Slika 8). Pacijent je dobrog opšteg stanja i nastavlja redovne kontrole kod torakalnog hirurga.



**Slika 7.** Fleksibilna fiberoptička bronhoskopija - Na oko 2,5-3cm ispod glavne karine u lumenu levog glavnog bronha loptasta masa glatke, mestimično nekrotične površine, plavičaste boje, tvrda na dodir koja potpuno okludira ceo lumen levog glavnog bronha. Masa je neprohodna za endoskop. Učinjene su 3 biopsije tumorske mase i upućene na histološki pregled. Endoskopska dijagnoza: Tumor bronchi principalis l. sin. (Ljubaznošću prof. dr Predraga Minića).

**Figure 7.** Flexible Fiberoptic Bronchoscopy – Approximately 2.5–3 cm below the main carina, a spherical mass with a smooth, partially necrotic surface, blue in color, and firm to the touch is observed in the lumen of the left main bronchus, completely occluding the airway. The mass is not passable for the endoscope. Three biopsies of the tumor mass were taken and sent for histological examination. Endoscopic diagnosis: Tumor of the left main bronchus. (Courtesy of Prof. Dr Predrag Minić).



**Slika 8.** Kontrolna spirometrija nakon hirurške intervencije  
**Figure 8.** Post-surgical follow-up spirometry

## ZAKLJUČAK

Karcinoidni tumori pluća predstavljaju specifičan izazov u kliničkoj praksi zbog svog često neprepoznatljivog ili nespecifičnog kliničkog toka, što može dovesti do odlaganja dijagnoze i komplikacija tokom lečenja. Većina ovih tumora ne ispoljava endokrinu funkciju i ima spor tok. Simptomi su uglavnom uzrokovani pritiskom tumora na plućno tkivo i njegove okolne strukture.

Naš prikaz slučaja opisuje 17-godišnjeg pacijenta koji je inicijalno primljen u bolnicu sa sumnjom na pneumoniju, a potom lečen zbog astme. Uz dodatne dijagnostičke procedure (CT snimanje grudnog koša i bronhoskopiju sa biopsijom), otkriven je karcinoid pluća. Ovaj slučaj naglašava važnost sveobuhvatnog dijagnostičkog pristupa, jer je temeljna evaluacija omogućila otkrivanje maligniteta dok je bio još u ranoj fazi, što je ključni prognostički faktor kod pacijenata sa rakom pluća.

Uz pravovremeno postavljanje dijagnoze, terapijski pristup mora biti pažljivo individualizovan, jer različiti oblici karcinoida mogu imati različite prognoze. Radikalna hirurgija, koja uključuje resekciju primarnog tumora i zahvaćenih limfnih čvorova, obezbeđuje izlečenje u većini slučajeva. Efikasna saradnja između pedijatar, pulmologa i torakalnog hirurga bila je ključna za pravovremeno i uspešno lečenje pacijenta.

Ovaj slučaj podseća na važnost sveobuhvatne dijagnostike, pravovremene terapije i kontinuiranog praćenja pacijenata sa plućnim karcinoidima kako bi se osigurala najbolja

moguća prognoza i kvalitet života. Većina pacijenata ima odličnu prognozu, ali su dodatna istraživanja i dugoročno praćenje ključni za unapređenje terapijskih protokola i poboljšanje ishoda lečenja neuroendokrinih tumora pluća.

**Zahvalnost:** Posebno se zahvaljujemo dečjem pulmologu prof. dr Predragu Miniću za endoskopiju i biopsijske uzorke, kao i grudnom hirurgu prof. dr Miloradu Bijeloviću za operativno lečenje našeg pacijenta.

## Literatura

1. Granberg D, Juhlin CC, Falhammar H, Hedayati E. Lung Carcinoids: A Comprehensive Review for Clinicians. *Cancers (Basel)*. 2023;15(22):5440. doi: 10.3390/cancers15225440. PMID: 38001701.
2. Dogra R, Schroeder K, Chaudhary K, Khatri K, Khatri V. Neuroendocrine Carcinoid Lung Tumor: A Case Series of an Indolent Tumor. *Cureus*. 2024;16(10):e72315. doi: 10.7759/cureus.72315. PMID: 39583358.
3. Maruska B, Razzak AN, Zepeda JL, Novotny J, Jha P. Presentation of Lung Carcinoid Tumor as Post-obstructive Pneumonia. *Cureus*. 2022;14(11):e31859. doi: 10.7759/cureus.31859. PMID: 36579277.
4. Koehler K, Iams WT. Carcinoid tumors outside the abdomen. *Cancer Med*. 2023;12(7):7893-7903. doi: 10.1002/cam4.5564. PMID: 36560885.
5. Nistor CE. Surgical approach of lung carcinoid tumors. *Acta Endocrinol (Buchar)*. 2022;18(2):258-261. doi: 10.4183/aeb.2022.258. PMID: 36212250.
6. Limaem F, Tariq MA, Ismail U, et al. Lung Carcinoid Tumors. [Updated 2023 Jun 15]. In: StatPearls [Internet]. Treasure Island (FL): StatPearls Publishing; 2025 Jan. Available from: <https://www.ncbi.nlm.nih.gov/books/NBK537080/>
7. Prosch, H. Pulmonale Karzinoide. *Die Radiologie*. 2017;57:397-406. <https://doi.org/10.1007/s00117-017-0243-x>