

PRIKAZ SLUČAJA – CASE REPORT

Akutni akalkulozni holecistitis u sklopu Epštajn-Bar virusne infekcije

Acute Acalculous Cholecystitis Associated with Epstein-Barr Virus Infection

Marija Klačar Uzelac, Danijela Balaban

Dom zdravlja "Dr Simo Milošević", Beograd, Srbija

Sažetak **Uvod:** Primarna infekcija Ebštajn-Bar virusom (EBV) u ranom detinjstvu je česta i najčešće asimptomatska dok se kod oko 50% adolescenata i mlađih odraslih osoba manifestuje kao infektivna mononukleoza. Akutni akalkulozni holecistitis (AAH) je neuobičajena klinička prezentacija primarne EBV infekcije i u literaturi je opisano svega nekoliko slučajeva AAH u pedijatrijskoj populaciji. U radu će biti prezentovan slučaj četvorogodišnje devojčice sa znacima primarne EBV infekcije i AAH.

Prikaz slučaja: Devojčica uzrasta četiri godine je hospitalizovana zbog bolova u stomaku, povraćanja i slabijeg uzimanja hrane i tečnosti tokom devet dana. Dva dana pred prijem je uočeno uvećanje tonzila sa beličastim eksudatom. Bris ždrela je bio uredan i postavljena je sumnja na infektivnu mononukleozu što je i potvrđeno serološkim ispitivanjima. Pozitivna antitela klase IgM na virusni kapsidni antigen (anti-VCA IgM) i anti-VCA IgG su ukazivala na primarnu EBV infekciju. Na ultrazvučnom pregledu abdomena su registrovane hepatomegalija i splenomegalija a žučna kesha je bila delimično ispunjena anehogenim sadržajem, bez uočljivih kalkulusa, difuzno zadebljalog heteroehogenog zida. Zaključeno je da se kod devojčice radi o AAH u sklopu primarne EBV infekcije i započeto je konzervativno lečenje parenteralnom primenom cefotaksima uz peroralni preparat ursodeoksiholne kiseline. Na ultrazvučnom pregledu urađenom desetog dana lečenja žučna kesha je bila normalnog dijametra uz normalnu debljinu zida. Nakon 14 dana lečenja devojčica je otpuštena na kućno lečenje bez tegoba.

Zaključak: AAH je redak u pedijatrijskoj populaciji ali pedijatri ga moraju imati na umu kod pacijenata sa holestatskim hepatitisom u sklopu EBV infekcije. Pravovremenom dijagnozom se može izbeći nepotrebna hirurška intervencija.

Ključne reči: Ebštajn-Bar virus, akalkulozni holecistitis, deca

Summary **Introduction:** Epstein-Barr virus (EBV) infection is common during early childhood and mainly asymptomatic whereas infectious mononucleosis occurs in at least 50% of adolescents and young adults with primary infection. We present a case of AAC that occurred during the course of primary EBV infection in a 4-year-old female.

Case outline: A 4-year-old girl was admitted to hospital with a 9 days history of abdominal pain, vomiting and poor food and fluid intake. Two days prior to admission she had visited her pediatrician and physical examination revealed bilaterally enlarged tonsils covered with white exudates. Throat swab culture was negative and infectious mononucleosis was suspected. Serum serological studies were indicative of primary EBV infection (IgM and IgG antibodies against virus capsid antigen were both positive). Upon admission she did not appear ill and apart from enlarged tonsils covered with exudates and hepatomegaly the rest of physical examination was unremarkable. Abdominal ultrasound showed hepatomegaly and splenomegaly with diffuse edematous wall thickening (9 mm thickness) of gallbladder, partly filled with anechogenic content with no visible gallstones. AAC during the course of primary EBV infection was diagnosed and the patient was treated conservatively with parenteral cefotaxime and peroral ursodeoxycholic acid. Abdominal ultrasound performed on day 10 of hospital stay revealed normal size gallbladder without wall thickening. Patient was discharged asymptomatic on hospital day number fourteen.

Conclusion: Acute acalculous cholecystitis is rare in pediatric population but pediatrician should be aware of possible gallbladder involvement in the presence of cholestatic hepatitis caused by EBV infection to avoid unnecessary invasive surgical treatment.

Key words: Epstein Barr virus, acalculous cholecystitis, children

Uvod

Ebštajn-Bar virus (EBV) je ubikvitarni herpes virus koji nakon primarne infekcije doživotno perzistira u organizmu kolonizujući memorijske B limfocite. Primarna infekcija u ranom detinjstvu je česta i najčešće asimptomatska (1). Kod oko 50% adolescenata i mlađih odraslih osoba primarna

EBV infekcija se manifestuje kao infektivna mononukleoza-klinički entitet koga karakterišu faringitis, cervikalna limfadenopatija, febrilnost, malaksalost i hepatosplenomegalija (1,2).

Manifestacije bolesti od strane hepatobilijarnog trakta su najčešće ograničene na hepatomegaliju i hepatocelularnu disfunkciju sa blagim povećanjem koncentracije transaminaza. Blaga žutica se razvija kod približno 5% obolelih i najverovatnije je posledica holestaze ili virusom indukovane hemolize (3).

Izolovano zadebljanje zida žučne kese ili njen hidrops su opisani kod pacijenata sa infektivnom mononukleozom (4,5) dok je akutni akalkulozni holecistitis (AAH) neuobičajena klinička prezentacija primarne EBV infekcije i predložen je kao pokazatelj ozbiljnosti bolesti obzirom na to da ga karakteriše ozbiljnija klinička slika i veća stopa mortaliteta u odnosu na kalkulozni holecistitis (6).

U literaturi je opisano svega 19 slučajeva akutnog akalkuloznog holecistitisa u sklopu primarne EBV infekcije u pedijatrijskoj populaciji (7). U radu će biti prezentovan slučaj četvorogodišnje devojčice sa kliničkim, biohemijskim i serološkim znacima primarne EBV infekcije i akutnog akalkuloznog holecistitisa.

Prikaz slučaja

Devojčica uzrasta četiri godine je primljena u Institut za zdravstvenu zaštitu majke i deteta Srbije zbog bolova u stomaku, povraćanja i slabijeg uzimanja hrane i tečnosti. U povraćenom sadržaju nije bilo patoloških primesa, stolica i mokrenje su bili uredni.

Tegobe su trajale devet dana i za to vreme je izgubila tri kilograma. Dva dana pred prijem je uočeno uvećanje tonzila sa fibrinoznom eksudatom. Urađen je bris ždrele i izolovana je fiziološka bakterijska flora.

Postavljena je sumnja na infektivnu mononukleozu što je i potvrđeno serološkim ispitivanjima. Koncentracija antitela klase IgM na virusni kapsidni antigen (anti-VCA IgM) je iznosila 1,15 (pozitivan nalaz >1,10) a anti-VCA IgG 5,56 (pozitivan nalaz >1,10) što je ukazivalo na primarnu EBV infekciju.

Druge tegobe nije imala, sve vreme je bila afebrilna. Obzirom na perzistiranje bolova u stomaku pored simptomatske terapije devojčica je upućena na bolničko lečenje. U ličnoj i porodičnoj anamnezi nije bilo podataka od značaja za sadašnju bolest.

U trenutku prijema, devojčica je bila dobrog opšteg stanja, urednih vitalnih parametara, normalne prebojenosti kože i vidljivih sluznica. Tonzile su bile hipertrofične sa fibrinoznom naslagama uz uvećanje submandibularnih limfnih čvorova. Abdomen je bio mek, u ravni grudnog koša, palpatorno bolno neosetljiv. Jetra se palpivala na 3 cm ispod desnog rebarnog luka, splenomegalija nije registrovana. Ostali fizikalni nalaz je bio uredan.

U laboratorijskim analizama su registrovani blag porast koncentracije C- reaktivnog peptida (CRP 6,6 mg/l,

referentna vrednost <5 mg/l) uz leukocitozu (Leu 20,8) i značajnu limfocitozu (limfociti 86,3%). Serumske koncentracije alanin aminotransferaze (ALT 947 IJ/L), aspartat aminotransferaze (AST 774 IJ/L), alkalne fosfataze (AF 565 IJ/L), gama- glutamil transferaze (GGT 265 IJ/L), laktat dehidrogenaze (LDH 1354 IJ/L), ukupnog (15,7 μmol/l) i direktnog bilirubina (10 μmol/l) su takođe bile povišene uz koncentracije pankreasnih enzima u referentnom opsegu (amilaza 71 IJ/L, lipaza 13 IJ/L).

Rezultati koagulacionih skrining testova (protrombinsko i aktivirano parcijalno tromboplastinsko vreme) kao i koncentracija fibrinogena su bili u granicama referentnih vrednosti. HbS antigen, anti- hepatitis A, anti- hepatitis C, cytomegalovirus i adenovirus IgM antitela su bila negativna.

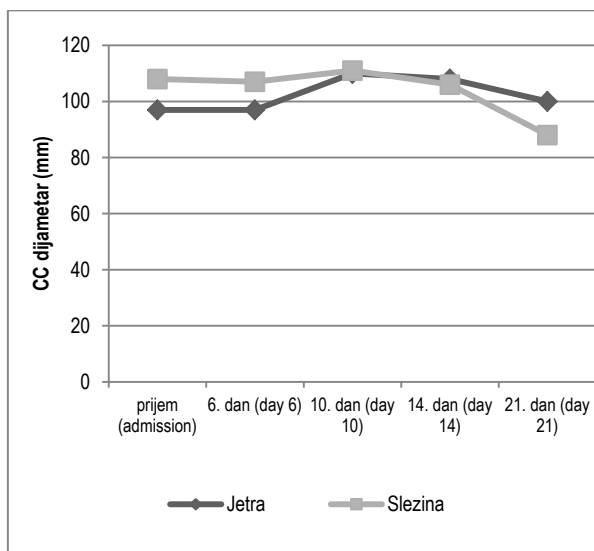
Na ultrazvučnom pregledu abdomena je registrovana hepatomegalija (kraniokaudalni dijametar 124 mm) i splenomegalija (kraniokaudalni dijametar 108 mm) uz nekoliko uvećanih limfnih nodusa u hilusu jetre i slezine. Žučna kesa je bila delimično ispunjena anehogenim sadržajem, difuzno zadebljalog heteroehogenog zida, debljine do 9 mm. Nalaz na bilijarnim putevima je bio uredan kao i ostatak ultrazvučnog nalaza.

Na osnovu anamnestičkih podataka i rezultata sprovedenih ispitivanja zaključeno je da se kod devojčice radi o akutnom akalkuloznom holecistitisu u sklopu primarne EBV infekcije i nakon konsultacije hirurga započeto je konzervativno lečenje. Sprovedena je parenteralna antimikrobna terapija cefotaksimom uz peroralnu primenu preparata ursodeoksiholne kiseline.

Ponavljane su laboratorijske analize (rezultati prikazani na Tabeli 1 i ultrazvučni pregledi abdomena. Na ultrazvučnom pregledu urađenom desetog dana lečenja žučna kesa je bila normalnog dijametara uz normalnu debljinu zida a dimenzije jetre i slezine su prikazane na grafikonu 1.

Tabela 1. Rezultati laboratorijskih analiza tokom lečenja
Table 1. Laboratory test results during clinical course

Analiza (analysis)	Prijem (admission)	13. dan (day 13)	21. dan (day 21)	55. dan (day 55)
Leu	20,8 ↑	10,2	7,9	6,8
Limf%	86,3 ↑	72,4 ↑	59,3	53,6
AST	774 ↑	37	26	27
ALT	947 ↑	33	16	11
AF	565 ↑	242	194	266
GGT	265 ↑	64 ↑	36 ↑	6,0
Bil. uk.	15,7 ↑	4,7		
Bil. dir.	10,0 ↑	2,4		

Grafikon 1. Dimenzije jetre i slezine tokom lečenja**Graph 1.** Dimensions of liver and spleen during clinical course

Nakon 14 dana lečenja devojčica je otpuštena na kućno lečenje bez tegoba. Na kontrolnom pregledu osam dana nakon otpusta i dalje je perzistirala blaga splenomegalija (KK dijаметar 88 mm, granična vrednost za uzrast 90 mm) uz normalan nalaz na hepatobilijarnom sistemu. Krvna slika i rezultati biohemijskih analiza su bili u referentnom opsegu za uzrast.

Diskusija

Akutni akalkulozni holecistitis je zapaljenje žučne kese bez dokazane holeritijaze. Redak je u pedijatrijskoj populaciji ali čini 50-70% svih akutnih holecistitisa u dečjem uzrastu (8). Smatra se da nastaje zbog smanjenog protoka krvi kroz žučnu kesu, obstrukcije bilijarnih kanala ili povećane gustine i litogenosti žuči (9). Najčešće je infektivne prirode i opisan je u streptokoknim infekcijama (grupa A i B), infekcijama izazvanim Gram negativnim bakterijama, hepatitis A virusom, EBV, kao i infekcijama koje izaziva *Leptospira interrogans*, *Salmonella typhi*, *Ascaris lumbricoides* ili *Gardia lamblia*.

Opisan je i u infektivnom endokarditisu i sistemskim bolesima (npr. Kawasaki sindrom). Među ređe etiološke faktore spadaju opsežne kardiološke ili abdominalne operacije, trauma, opekotine i prolongirana parenteralna ishrana (10).

U literaturi je potvrđen značaj doprinosa Ebštajn-Bar virusom izazvanog hepatitisa holestazi kao i uloga holestaze u patogenezi akutnog akalkuloznog holecistitisa. Postoji svega 19 opisanih slučajeva AAH u sklopu EBV infekcije iako se smatra da se neke ultrazvučne stigmatе nalaze kod skoro 25% obolelih (7,11).

Klinička dijagnoza AAH je teška obzirom na nespecifičnost kliničke slike i rezultata laboratorijskih analiza. Najčešće se

manifestuje povišenom telesnom temperaturom, ikterusom, bolom i palpatornom osetljivošću u gornje-desnom kvadrantu abdomena ili epigastrijumu, mučninom i povraćanjem. Bol i osetljivost su slabije lokalizovani kod male dece.

Obzirom na nespecifičnost tegoba u diferencijalnoj dijagnozi se razmatraju druge intraabdominalne zapaljenske bolesti od kojih je najčešći akutni apendicitis.

Ultrazvučni pregled abdomena je glavno dijagnostičko sredstvo u postavljanju dijagnoze akutnog akalkuloznog holecistitisa (12,13). Ultrazvučni kriterijumi za AAH uključuju zadebljanje zida žučne kese od najmanje 3,5 mm, prisustvo periholecistične tečnosti, anehogeni sloj ili halo u zidu žučne kese koji ukazuje na njegov edem, prisustvo mulja ili intramuralnog gasa. Kombinacija bar dva navedena kriterijuma u odsustvu kalkulusa u žučnoj kesi, uz adekvatnu kliničku sliku sa visokom specifičnošću potvrđuje dijagnozu AAH (8,14).

Terapija akutnog akalkuloznog holecistitisa u sklopu EBV infekcije je najčešće konzervativna. Preporučuje se primena antibiotika širokog spektra u cilju sprečavanja sekundarne infekcije enterogenim bakterijama uz simptomatsku terapiju što dovodi do brzog oporavka i normalizacije ultrazvučnog nalaza (7).

Zaključak

Akutna EBV infekcija može dovesti do simptomatskog akutnog akalkuloznog holecistitisa kod dece. Bez obzira na mali broj opisanih slučajeva ultrazvučni pregledi ukazuju na to da je ova komplikacija češća nego što se smatra ali ostaje nedijagnostikovana u odsustvu jasnih tegoba.

Pedijatri moraju biti svesni ovog stanja kod svakog deteta sa EBV infekcijom u abdominalnim bolom da bi se izbegle potencijalne komplikacije kao i nepotrebne invazivne dijagnostičke i terapijske procedure koje se primenjuju u diferencijalnoj dijagnozi abdominalnog bola.

Literatura

1. Rostgaard K, Balfour HH Jr, Jarrett R, Erikstrup C, Pedersen O, Ullum H, et al. Primary Epstein-Barr virus infection with and without infectious mononucleosis. *PLoS One*. 2019 Dec 17;14(12):e0226436.
2. Behrman RE, Kliegman RM, Jenson HB, eds. *Nelson Textbook of Pediatrics*. 17th ed. Philadelphia: Saunders; 2004. pp 1062-6.
3. Jenson HB. Acute complications of Epstein Barr virus infectious mononucleosis. *Curr Opin Pediatr*. 2000;12:26-3-68.
4. O'Donovan N, Fitzgerald E. Gallbladder wall thickening in infectious mononucleosis: an ominous sign. *Postgrad Med J*. 1996;72:299-300.

5. Lagona E, Sharifi F, Voutsioti A, et al. Epstein-Barr virus infectious mononucleosis associated with acute acalculous cholecystitis. *Infection*. 2007;35:118–19.
6. Yamada K, Yamada H. Gallbladder wall thickening in mononucleosis syndromes. *J Clin Ultrasound*. 2001;29:322–25.
7. Rein J, Watkins B. Acalculous Cholecystitis in a Seven-Year-Old Girl With Epstein-Barr Virus Infection. *Cureus*. 2021;13(11):e19774.
8. Tsakayannis DE, Kozakewich HP, Lillehei CW. Acalculous cholecystitis in children. *J Pediatr Surg*. 1996;31:127–130.
9. Huang SC, Yang YJ. Septic shock and hypofibrinogenemia predict a fatal outcome in childhood acute acalculous cholecystitis. *J Pediatr Gastroenterol Nutr*. 2011;53:548–552.
10. Suchy FJ. Disease of the gallbladder. In: Kliegman RM, editor. *Nelson textbook of pediatrics*. 19th ed. Philadelphia: Elsevier; 2011. pp. 1415–1416.
11. Yi DY, Kim JY, Yang HR: Ultrasonographic gallbladder abnormality of primary Epstein-Barr virus infection in children and its influence on clinical outcome. *Medicine*. 2015, 94:e1120.
12. Mirvis SE, Vainright JR, Nelson AW, Johnston GS, Shorr R, Rodriguez A, et al. The diagnosis of acute acalculous cholecystitis: a comparison of sonography, scintigraphy, and CT. *AJR Am J Roentgenol*. 1986;147:1171–1175.
13. Imhof M, Raunest J, Ohmann C, Röher HD. Acute acalculous cholecystitis complicating trauma: a prospective sonographic study. *World J Surg*. 1992;16:1160–1165.
14. Imamogu M, Sarihan H, Sari A, Ahmetoğlu A. Acute acalculous cholecystitis in children: Diagnosis and treatment. *J Pediatr Surg*. 2002;37:36–39.

Primljen/Received: 27.2.2022.

Prihvaćen/Accepted: 16.3.2022.

Reference to:

Dr Marija Klačar Uzelac

Ratka Mitrovića 162/1, 11000 Beograd

Mail: marija_klacar@yahoo.com
